Aus dem Gisela-Kinderspital München.
Vorstand: Privatdozent Dr. Ibrahim.

Akuter cerebraler Tremor des frühen Kindesalters.

Inaugural-Dissertation

zur

Erlangung der Doktorwürde

in der

gesamten Medizin

der

Hohen medizinischen Fakultät

der

Kgl. Bayer. Ludwig-Maximilians-Universität zu München

vorgelegt von

Franz Xaver Schneider
Assistenzarzt aus Passau.

München 1911
Kgl. Hofbuchdruckerei Kastner & Callwey.

Digitized by the Internet Archive
in 2026

https://archive.org/details/IA41548308_0094

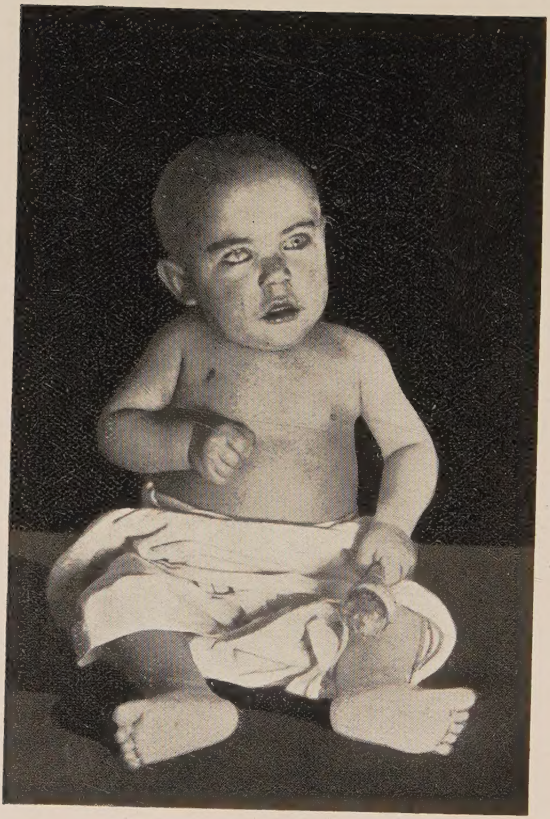

Aus dem Gisela-Kinderspital München.
Vorstand: Privatdozent Dr. Ibrahim.

Akuter cerebraler Tremor des frühen Kindesalters.

Inaugural-Dissertation

zur

Erlangung der Doktorwürde

in der

gesamten Medizin

der

Hohen medizinischen Fakultät

der

Kgl. Bayer. Ludwig-Maximilians-Universität zu München

vorgelegt von

Franz Xaver Schneider
Assistenzarzt aus Passau.

ACAD. LUGD.BAT. BIBL.

München 1911
Kgl. Hofbuchdruckerei Kastner & Callwey.

Gedruckt mit Genehmigung
der medizinischen Falkultät der Universität München.

Referent:
Herr Geheimer Rat Dr. Ritter von Bauer.

Meinen lieben Eltern!

In der „Monatsschrift für Kinderheilkunde“ (Band VIII, Nr. 3) stellt Zappert ein bis dahin in der Literatur noch wenig bekanntes Krankheitsbild unter dem Namen „Akuter cerebraler Tremor im frühen Kindesalter“ zusammen. Die Erkrankung, die hauptsächlich nur in den ersten 2 Lebensjahren und meistens im Anschluß an Infektionskrankheiten, wie Pneumonie, Morbillen oder Verdauungsstörungen beobachtet wird, charakterisiert sich durch einen akut einsetzenden, meist grobwelligen Tremor des Kopfes und der Extremitäten, manchmal auch des Stammes. Der Tremor kann auch halbseitig auftreten. Kombinationen mit anderweitigen cerebralen Symptomen, ebenso wie Paresen, Spasmen der vom Tremor befallenen Extremitäten können vorhanden sein.

Im Gisela-Kinderspital München sind in den letzten Jahren 2 zu diesem Krankheitsbilde gehörige Fälle genauer beobachtet worden. Der 1. Fall wurde bereits von Frl. Dr. Salzberger in der Münchner Gesellschaft für Kinderheilkunde (19. Nov. 1909) vorgestellt. In Anbetracht der Spärlichkeit der bisherigen kasuistischen Mitteilungen erscheint es nicht überflüssig, unsere Fälle ausführlich zu publizieren. Es wird sich auch Gelegenheit ergeben, einige andere Fälle der Literatur anzureihen, die in der Zappertschen Arbeit noch keine Berücksichtigung gefunden haben.

FALL I.

Fr. Ferdinand, 1 Jahr 7 Monate alt. Aufnahme: 20. September 1909.

Anamnese: Vater lungenleidend, Mutter gesund, ebenso 2 Geschwister.

Pat. rechtzeitig, spontan geboren, nicht asphyktisch. Wurde nicht gestillt, 4 Monate mit Milch-Schleimmischung ernährt, zweimal Brechdurchfall. Sonst außer einer Augenerkrankung im ersten Jahr gesund. Mit 1 Jahr 3 Monaten Morbillen, Augenleiden im Anschluß daran verschlechtert, deshalb stationäre Behandlung in der Universitäts-Augenklinik. Ende August Pneumonie. Vom Krankenhaus aus überwiesen. Die gegenwärtig vorhandenen Zitterbewegungen begannen vor 3—4 Tagen ohne Bewußtseinsstörung oder sonstige auffallende Nebenerscheinungen. Als Ursache wird Schreck von der Mutter vermutet.

Status praesens: Alter: 1 Jahr 7 Monate. Blasser, körperlich zurückgebliebener Knabe, schlaffe Muskulatur, mäßiges Fettpolster. Temp. 37,3. Gewicht 7660 g.

Rachitis: (Offene Fontanelle, Rosenkranz, Auftreibung der Epiphysen, kann nicht frei sitzen, die 2 unteren und 4 oberen Incisivi vorhanden.) Temporalumfang 45,5 cm.

Keinerlei Bewußtseinstrübung, ist guter Laune, ruhig, hat Interesse für die Umgebung. Seborrhoisches Ekzem am Kopf und hinter den Ohren. Zahlreiche Nacken-, Hals-, Achsel- und Leistendrüsen. Am r. Auge in beiden unteren Quadranten Macula corneae.

Pulm.: Rechts hinten oben noch unreines Atmen, sonst innere Organe ohne Befund.

Langsamer, grobschlägiger Tremor des ganzen Körpers. Andauernde Bewegungen der Arme und Hände, und zwar Beuge- und Streck-, Pro- und Supinationsbewegungen. Ebenso dauernde Bewegungen der Beine, Streckung und Beugung, daneben auch geringe Zehenbewegungen. An den Beinen ist die Ex-

kursionsbreite des Tremors bedeutend kleiner im Vergleich zur oberen Extremität. Andauernde Erschütterungen des Rumpfes von rechts nach links, die Gesichts- und Halsmuskulatur ist vom Tremor frei. Die Innervation des Gesichtes ist normal. Augenmuskeln sind ebenfalls frei, keine Spur von Nystagmus. Pupillen gleich weit, reagieren prompt. Augenhintergrund links normal, rechts nicht untersuchbar.

Der Tremor ist nicht ganz rhythmisch, die Amplitude der einzelnen Zuckungen nicht ganz gleich, ca. 100 Oszillationen in der Minute. Der Tremor ist auf der rechten Seite bedeutend stärker als auf der linken. Der Oberarm liegt wie an den Thorax angepreßt, die Schultern sind dabei leicht emporgezogen. Die rechte Hand befindet sich meist in typischer Pfötchenstellung, ausgesprochene Pillendrehbewegungen in beiden Händen. All das ist besonders deutlich zu sehen, wenn das Kind aufsitzt. Auffallend ist ferner die Haltung des Kopfes. Konstant ist derselbe nach rechts geneigt, so daß das rechte Ohr der etwas hochgezogenen rechten Schulter genähert wird, das Gesicht ist dabei nach links gewendet. Passive Bewegungen des Kopfes sind nach allen Seiten frei. Ein Tremor des Kopfes ist nicht vorhanden, er wird nur sekundär durch die Bewegungen des Rumpfes miterschüttert. Aktive Bewegungen sind sämtliche ausführbar, nirgends Lähmungen. Greifbewegungen werden mit der linken Hand ziemlich sicher, mit der rechten dagegen unsicher, ataktisch ausgeführt. Deswegen wird jedoch die rechte Hand in keiner Weise im Gebrauch geschont. Ueberhaupt sind die aktiven Bewegungen durch den andauernden Tremor in keiner Weise gestört. Bei willkürlichen Bewegungen, besonders aber bei Aufregung, beim Weinen ist eine bedeutende Verstärkung des Tremors zu konstatieren. Im Schlafe hören die Zitterbewegungen bis auf Spuren

auf, im tiefsten Schlafe verschwinden sie völlig, treten jedoch im Augenblick des Erwachens, meistens schon im Halbschlummer wieder auf, nur etwas langsamer.

Passive Bewegungen der Extremitäten stoßen auf geringen Widerstand, rechts besonders deutlich ausgesprochene Hypertonie. Dem Kinde aufgedrängte Stellungen der Arme und Beine werden meist lange Zeit beibehalten. (Flexibilitas cerea.)

Der Gesichtsausdruck des Kindes hat etwas Maskenhaftes, Steifes an sich; besonders störend wirkt die rechtsseitige Macula corneae, die von der an die Morbillen sich anschließenden Augenerkrankung herrührt. Doch sieht das Kind gut, natürlich hauptsächlich mit dem linken Auge, sucht vorgehaltene Gegenstände zu erhaschen.

Das Allgemeinbefinden des Kindes ist durch die Erkrankung wenig beeinflußt, es ist ganz vergnügt, lacht, spielt, hat auch guten Appetit.

Patellar- und Bauchdeckenreflexe sind lebhaft, rechts gesteigert. Babinski negativ. Facialisphänomen negativ.

Die galvanische Untersuchung ergibt normale Werte.

Lumbalpunktion kann wegen stärkerer Pyodermie am Rücken nicht gemacht werden. Auf Leukozytenzählung wird verzichtet, da der Leukozytenwert durch einen größeren Furunkel jedenfalls beeinflußt gewesen wäre.

Die Pirquetsche kutane Tuberkulinprobe fiel negativ aus.

Dies der Befund bei der Aufnahme. In den nächsten drei Wochen bessert sich der Zustand. Behandlung war diätetisch gegen die Rachitis gerichtet, innerlich Phosrachit; außerdem wurde der Abscess und das Auge lokal behandelt.

10. Oktober. Der Tremor ist links fast nicht mehr zu konstatieren, rechts noch sehr deutlich, jedoch schon etwas schwächer. Kopf wird immer nach rechts geneigt gehalten.

20. Oktober. Tremor in der rechten Hand deutlich, besonders bei Erregung. Beobachtet man das Kind, wenn es sich selbst überlassen ist, so treten die ataktischen Bewegungen in der rechten Hand wesentlich geringer auf. Nur bei stärkeren Gemütsbewegungen auch Auftreten von Tremor am linken Arm und rechten Bein, linke untere Extremität dabei ganz frei von Tremor. Beim Sitzen nimmt das Kind immer noch die gleiche typische Haltung ein. Die Schultern sind etwas hochgezogen, die Arme an den Thorax gepreßt, dabei Kopf nach rechts geneigt, während Gesicht nach links sieht (vergleiche Abbildung).

In der Zwischenzeit hat Patient körperlich gute Fortschritte gemacht, das Gewicht nimmt zu. Der Knabe beginnt sich selbständig aufzurichten, schließlich sitzt er frei, dabei stets munter und vergnügt, spielt, zeigt Interesse für seine Umgebung.

24. Oktober. Im Schlafe hört der Tremor ganz auf.

30. Oktober. Seit 2 Tagen Durchfall. Tremor in keiner Weise beeinflußt durch die neue Erkrankung, in der rechten Hand ist er noch unverändert stark.

20. November. Tremor in der rechten Hand im Abnehmen, in der Ruhe Hand zur Faust geballt und in leichter Ulnarflexion.

27. November. Tremor ganz geschwunden, tritt nur noch bei Erregung auf. Kopf wird noch leicht nach rechts geneigt gehalten.

23. Dezember. Entlassung. Tremor ganz geschwunden, auch bei lebhaftesten Bewegungen. Rechte Hand noch in Fauststellung und etwas ulnarflektiert. Schultern sind noch hochgezogen, Kopf neigt noch nach der rechten Seite. Während des

Spitalaufenthaltes hat sich Patient auch körperlich gut entwickelt. Die Zunahme betrug in 3 Monaten 1700 g. Er sitzt jetzt frei, geht auch schon mit Unterstützung, macht Sprechversuche.

Die Temperatur war mehrfach subfebril, aber offenbar unter dem Einfluß des längere Zeit bestehenden fistelnden Abszesses an der rechten Brustseite.

Bei einer ambulanten Nachuntersuchung vom 10. Mai 1910 wurde keinerlei Tremor oder Zwangshaltung bemerkt, auch machte Patient sowohl geistig als auch körperlich einen normalen Eindruck. Keine Reflexdifferenzen.

Befund am 20. Mai 1911: Kräftiger, normal entwickelter Knabe. Impfpusteln am rechten Arm im Abtrocknen. Impetigo an den Beinen. Die Macula corneae stört in der Entfernung gar nicht und ist nur bei genauerer Betrachtung noch als deutliche Trübung, die sich jedoch sehr aufgehellt hat, zu konstatieren. Patient geht und läuft gut, führt ziemlich komplizierte Bewegungen geschickt aus. Keinerlei Ataxie. Gehör und Sprache sind intakt. Reflexe ohne Befund. Auch ist die Kopfhaltung ganz normal. Die geistige Entwicklung läßt nicht den geringsten Defekt erkennen, das Kind interessiert sich für die Umgebung, kennt seine Bekannten, erklärt die Tiere in einem Bilderbuche usw.

Zusammenfassung: Bei einem 1 Jahr 7 Monate alten rachitischen Knaben entwickelt sich 3 Wochen nach einer Pneumonie ein akut einsetzender, grobschlägiger Tremor der Extremitäten und des Rumpfes, der anfangs auch im Schlafe besteht und sich auch bei Erregungen steigert. Der Kopf wird konstant nach rechts geneigt gehalten, während das Gesicht nach links blickt. Der Oberarm ist an den Tho-

rax angepreßt. Der Tremor ist von Anfang an rechts stärker und geht mit einer deutlichen rechtsseitigen Hypertonie und Reflexsteigerung einher. Anderweitige nervöse Symptome sind nicht beobachtet worden. Nach einigen Wochen nur mehr Tremor der rechten oberen Extremität, rechte Hand in Pfötchenstellung. Nach 3 Monaten tritt völlige Heilung des Tremors ein, die abnorme Kopfhaltung besteht noch. Bei der Nachuntersuchung nach $^1/_2$ bezw. $1^1/_2$ Jahren konnten keinerlei Zeichen verminderter Intelligenz festgestellt werden.

FALL II.

F. Elise, 10 Monate alt. Aufnahme: 25. Januar 1908.

Anamnese: Vater vor 1 Jahr an Lungentuberkulose gestorben. Mutter gesund. Ein älteres Geschwister an Brechdurchfall gestorben. Patient ist das 2. Kind, rechtzeitig geboren, nicht asphyktisch, wurde 3 Monate gestillt, dann mit Milch-Schleimmischung weiter ernährt. Vor 4 Wochen Morbillen, ambulant behandelt. Am 24. Januar 1908 plötzlich an „Fraisen“ nach Angabe der Mutter erkrankt, schreit ununterbrochen, verweigert jegliche Nahrungsaufnahme. Am nächsten Tage (25. Januar) Aufnahme ins Gisela-Kinderspital.

Status praesens: Gut entwickeltes, anscheinend in letzter Zeit etwas abgemagertes, 10 Monate altes Mädchen. Gewicht: 6280 g. Temp.: 36,5. Das Kind schreit ununterbrochen sehr laut und durchdringend, mit eigentümlichem Absetzen der Stimme. Dabei verzieht es das Gesicht. Ziemlich starker, grobschlägiger Tremor an sämtlichen Extremitäten,

auch Zuckungen am Rumpf. Die Haltung der Extremitäten hat dabei etwas Starres. Daneben bestehen ausgesprochene Schüttel- und Nickbewegungen des Kopfes, der dabei immer nach rechts geneigt gehalten wird. Im Schlafe hört der Tremor bis auf minimale Spuren auf, beginnt jedoch sofort beim Erwachen, und zwar nur rechts. Erst bei Erregungen, beim Schreien greift er auch auf die linke Seite über. Nimmt man das schreiende Kind auf den Arm, so beruhigt es sich, der Tremor dauert jedoch fort, überwiegt aber auf der rechten Seite. Das Kind fixiert gut, beobachtet alles genau, doch hat der Blick etwas Starres, von Zeit zu Zeit Verziehen des Gesichtes wie zum Lachen. Die Finger sind meistens zur Faust geballt.

Lähmungen bestehen nicht, auch keine ausgesprochenen Spasmen, jedoch sind die Reflexe sehr lebhaft. Fontanelle ist nicht vorgewölbt, auch besteht keine Nackensteife. Augenbewegungen sind frei, kein Nystagmus. Pupillen gleich weit, reagieren prompt. Pirquetsche Kutanreaktion negativ.

Innere Organe ohne pathologischen Befund.

3. Februar: Besonders fallen die Zuckungen im rechten Facialis auf, auch der obere Ast ist dabei beteiligt. Was den Tremor anbetrifft, so treten keine besonderen Aenderungen ein, das Kind wird dagegen von Tag zu Tag zutraulicher, lacht, spielt, greift ohne Intentionstremor.

5. Februar: Lumbalpunktion ergibt keine Drucksteigerung, klarer Liquor, keine Fibrinausscheidung beim Stehen.

Tremor an den Extremitäten und am Rumpf geschwunden. Neben den rechtsseitigen Facialiszuckungen bestehen nur noch leichte Schüttelbewegungen des Kopfes, der nach allen Seiten hin frei bewegt werden kann.

7. Februar: Temperatur 38,2. Angina, beeinflußt den Tremor in keiner Weise.

8. Februar: Entlassung. Nur noch Zuckungen im rechten Facialis.

Während des 14tägigen Spitalaufenthaltes hat das Kind 300 g zugenommen.

Die Behandlung bestand in heißen Bädern; in den ersten Tagen wurde mehrfach 0,25—0,5 Chloralhydrat per Klisma verabreicht.

14. März: Ambulante Nachuntersuchung: Es besteht keine Spur von Tremor oder Ataxie der Extremitäten. Gesichtsinnervation gleichmäßig. Kopf wird aufrecht gehalten. Keine Spasmen. Patellarreflexe vielleicht etwas lebhaft. Pupillen ohne Befund.

Nach 1 Jahr Wiederaufnahme wegen Pneumonie: Kein Tremor. Auch hat sich das Kind geistig ganz normal entwickelt.

Zusammenfassung: Vier Wochen nach Morbillen tritt bei einem 10 Monate alten Mädchen plötzlich unter heftigem Schreien und Nahrungsverweigerung ein grobschlägiger Tremor des Kopfes und sämtlicher Extremitäten, auch des Rumpfes auf. Kopf wird konstant nach rechts geneigt gehalten, Zuckungen im Gebiet des ganzen rechten Facialis. Sämtliche Reflexe gesteigert. Im Schlafe schwindet der Tremor fast ganz. Kein Fieber. In den nächsten Tagen lokalisiert sich der Tremor hauptsächlich rechts, nur bei Aufregungen greift er auch auf die linke Seite über. Der Tremor der Extremitäten und des Kopfes bessert sich allmählich und ist nach zweiwöchentlicher Dauer völlig geheilt, während die rechtsseitigen Fa-

cialiszuckungen erst etwas später schwanden. Bei der Nachuntersuchung nach 1 Jahr war keinerlei Zeichen von Schwachsinn zu konstatieren.

Anschließend an die zwei Fälle aus dem Gisela-Kinderspital möchte ich die von Zappert noch nicht berücksichtigten Fälle aus der Literatur kurz anführen.

Voran stelle ich einen von Sotow mitgeteilten Fall, der meines Erachtens hieher gehört. Er hat ihn unter „Komplikationen bei Masern" im „Jahrbuch für Kinderheilkunde", Bd. L, 1899, publiziert.

Ero J., 1 Jahr alt.

Anamnese: Keine hereditäre Belastung. Fünf Kinder gesund, sämtliche haben Morbillen ohne Komplikationen durchgemacht, 1 Kind leidet an Incontinentia urinae perpetua.

Patient, rechtzeitig, spontan geboren, wurde bis 10 Monate ganz gestillt, seither Allaitement mixte. Steht bereits mit 7 Monaten. Bis 10 Monate gesund, dann Morbillen mit anschließender 14tägiger Bronchitis. 4 Wochen später Tremor der linken Extremität und des Kopfes, die in den nächsten Tagen sämtliche Extremitäten ergreift, jedoch im Schlafe kaum bemerkt wird. Aktive Bewegungen der Arme sind gut möglich, Gehen und Stehen ist jedoch absolut unmöglich. Nach 4 Wochen ist der Tremor bedeutend schwächer, Stehen ist jetzt mit Unterstützung möglich.

Status (4 Wochen nach Beginn des Tremors): Blasser, schlaffer Knabe, mittlerer Ernährungszustand, rachitisch. Verständiger Gesichtsausdruck, munter. Beide Arme im Ellenbogen- und Handgelenk leicht flektiert. Muskeltonus beider Arme erhöht. Kind steht mit Unterstützung schlecht. Motorische

Kraft der Beine gut. Patellarreflexe gesteigert. In der Ruhe beständige fibrilläre Zuckungen im ganzen Facialisgebiet, auch Augenlidermuskeln, leichter Tremor des Kopfes. Auch an den Extremitäten, besonders an den Händen und Fingern noch Tremor zu konstatieren. Nach 2 Monaten nur bei genauester Beobachtung bei frei hinausgestrecktem Arm Spuren von Tremor in den Händen. Völlige Heilung.

Therapie: Kräftigung des Organismus. Kalium bromatum.

Fall Forest

(Monatsschr. f. Kinderheilk., Bd. VIII, Nr. 2, S. 84):

Heinrich G., 10 Monate alt.

Anamnese: Vor 14 Tagen Varizellen mit Fieber. Jetzt plötzlich auftretendes Zittern des ganzen Körpers, das auch zunächst im Schlafe fast kontinuierlich anhält. Einmal Erbrechen, sonst Verdauung in Ordnung. Subjektives Wohlbefinden. Keine neuropathische Belastung.

Status praesens (nach 3 Tagen): Blasses, kräftig entwickeltes Kind. Reste von Varicellenausschlag. Sonst normale Organe. Gleichmäßiger, rasch aufeinander folgender, an Paralysis agitans erinnernder Tremor des ganzen Körpers. Gesichts- und Augenmuskeln sind frei. Keinerlei Bewußtseinsstörung. Fixiert, hat Interesse für die Umgebung.

Aktive Bewegungen etwas träge, aber sicher. Leichte Spasmen der Extremitäten- und Nackenmuskulatur. Lebhafte Patellar- und Bauchdeckenreflexe. Nach 2 Tagen leichte Besserung: im Schlafe nur Tremor der linken Hand, beim Erwachen der ganze Körper ergriffen, jedoch ist der Tremor intermittierend, so daß abwechselnd die eine oder andere Extremität vom Tremor frei ist. Die Spasmen sind geschwunden. Pupillenreaktion prompt. Eine Grippeinfektion verschlimmert das Zittern in keiner Weise.

Die elektrische (galvanische) Untersuchung am achten Krankheitstage ergibt normale Werte.

Besserung schreitet fort, und zwar wird der Tremor zunächst im Schlafe seltener, auch am Tage werden längere tremorfreie Zeiten beobachtet. Nach 8 Tagen ist das Zittern nur mehr bei Aufregungen oder aktiven Bewegungen (Intentionstremor), nach 3 Wochen überhaupt nicht mehr zu konstatieren. Völlige Heilung.

Fall Cornelia de Lange, Nr. I (Weekblad Nederl. Tydschrift voor Geneeskunde, 1909, Deel II, Nr. 13):

Knabe, 15 Monate alt, bis jetzt gesund, erkrankt an Bronchitis mit Fieber. Appetitlos, Stimmung ist weinerlich. Anschließend daran entwickelt sich ein Tremor des ganzen Körpers wie bei Paralysis agitans. Nachts ist er bedeutend geringer, auch tagsüber Intervalle von Ruhe. Nach 1 Woche Verschwinden des Tremors. Ohne weiteren Anlaß tritt 14 Tage später der Tremor wieder auf, diesmal von einer linksseitigen Hemiplegie begleitet. Steigerung des Tremors auf der linken Seite. Kein Nystagmus. Reflexe auf der gelähmten linken Seite sind vorhanden. Allmähliches Abnehmen des Tremors, bald tritt er nur noch bei Gemütsaffektionen auf, nach $2^1/_2$ Monaten ist er gänzlich geschwunden. 1 Monat später läuft das Kind, keine Spur von der linksseitigen Hemiplegie. Nach weiteren 3 Monaten erkrankte Pat. an Morbillen, der Tremor rezidiviert, schwindet jedoch nach Ablauf der Morbillen spurlos, auch in späteren Jahren ist er nicht mehr beobachtet worden. Die Nachuntersuchung nach 10 Jahren ergibt sowohl körperliche als auch geistige normale Entwicklung.

Fall Cornelia de Lange, Nr. II:

Daran anschließend berichtet Verfasserin über

einen 2jähr. Knaben, der ziemlich erschöpft von einem langdauernden Darmkatarrh an Tremor erkrankte. Das Kind fieberte, Augenhintergrund ergibt eine leichte Hyperämie der Retina und des Nervus opticus. Mit Besserung des Darmleidens hörte der Tremor auf. Völlige Heilung.

Fall Rombach.

(Weekblad Nederl. Tydschrift v. Geneeskunde, 1910, Nr. 9, 1).

Knabe, $5^1/_2$ Monate alt, rachitisch, wegen Kopfekzem in Behandlung, erkrankt plötzlich unter Erbrechen an grobschlägigem Tremor des Kopfes und der Extremitäten. Anfangs besteht auch Tremor nachts. Sehr leichte rechtsseitige Facialisparese. Nystagmus. „Laute in der Umgebung" verschlimmern den Tremor. Leichte Nackensteife zuweilen angedeutet. Reflexe sind normal. Kein Fieber. Augenhintergrund zeigt keinerlei pathologischen Befund.

Trousseau negativ, Facialisphänomen negativ. Der Vater ist Potator.

Zuerst Aufhören des Tremors im Schlafe, dann schwindet auch almählich der Tremor der Extremitäten bei Tag, schließlich auch der Nystagmus, zuletzt aber der Tremor des Kopfes. Heilung erfolgt in 4 Wochen.

Fall Fromm

(Jahrb. f. Kinderheilk., 17. Bd. H. 4, S. 477):

Zwar als „akute transitorische Neurose" in der Münchener Gesellschaft für Kinderheilkunde am 21. Februar 1908 vorgestellt, gehört er meines Erachtens zu dem Krankheitsbilde.

1jähriges Mädchen. Mehrwöchentlicher, ununterbrochener, an Intensität allmählich abnehmender und schließlich verschwindender Tremor des Kopfes und der Arme. Nystagmus horizontalis. Plantarflexion der Zehen. Völlige Heilung.

Auf Grund der Gesamtheit der bisher publizierten Fälle, die am Schlusse meiner Arbeit tabellarisch zusammengestellt sind, will ich zunächst auf die Symptomatologie des Leidens näher eingehen.

SYMPTOMATOLOGIE.

Wir finden, daß das bis jetzt noch ziemlich unbekannte Leiden ausschließlich Kinder in den ersten 2 Lebensjahren befällt. Das jüngste war $5^1/_2$ Monate, das älteste 2 Jahre alt. Was das Geschlecht anbetrifft, so sind Knaben am häufigsten von der Erkrankung befallen, wie auch Zappert angibt. Auf 7 Mädchen treffen 18 Knaben, also 72% Knaben. Ob man jedoch auf diese Beobachtung irgendwelchen Wert legen darf, ist sehr fraglich, da die Zahl der publizierten Fälle noch zu klein ist.

Ueber den Ernährungszustand, über die Konstitution sind keine genaueren und einheitlichen Daten anzugeben. Bald handelt es sich um ganz kräftige, gut entwickelte (Forest), bald auch um schwächliche, durch vorhergehende Erkrankung der Verdauungsorgane und Luftwege mehr oder minder geschädigte und etwas heruntergekommene Patienten. Auf diesen Punkt komme ich bei der Aetiologie des Leidens noch näher zu sprechen. Daß auch Brustkinder von der Erkrankung nicht verschont bleiben, beweist Fall Sotow. Rachitisch waren sehr viele der beobachteten Kinder.

Das auffallendste und auch wichtigste Symptom der Erkrankung ist der Tremor, der in allen Fällen als akut einsetzend beschrieben wird, mit Ausnahme von Crozer Griffith (Tabelle 1). Manchmal gehen dem Tremor sozusagen als Prodrome auffallend starke, unmotivierte Unruhe, weinerliche Stimmung, Schmerzäußerungen, Nahrungsverweigerung einige Tage voraus, wie im Falle Zappert I und III und

in meinem Fall II. In 2 Fällen setzt der Tremor zugleich mit Erbrechen ein (Forest, Rombach). Was die Art des Tremors anbelangt, so erinnert er an Paralysis agitans. Wenn überhaupt nähere Angaben über den Tremor gegeben sind, so wird er meistens als grobschlägig, nur bei Raffaeli als kleinwellig beschrieben. Ueber die Oszillationen habe ich nur spärliche Aufzeichnungen gefunden. So berichtet Hüssy im Fall II über 4 Oszillationen in der Sekunde, Zappert im Fall I über 7—8, in meinem Fall I wurden ca. 2 in der Sekunde beobachtet. Meistens ist der Tremor rhythmisch in ein und derselben Extremität, jedoch werden Verschiedenheiten des Rhythmus der oberen und unteren Extremität, des Kopfes öfters beobachtet. Gewöhnlich ist er auch kontinuierlich, wenigstens am Tage. Bei Cornelia de Lange (Fall I) wechseln Zeiten des Tremors mit solchen der Ruhe schon von Anfang der Erkrankung an ab. In den Endstadien des Tremors, bei Besserung kommen ja meistens tremorfreie Intervalle zur Beobachtung. Auch ein intermittierender Typus wird beschrieben. Hier steht dann abwechselnd die eine oder andere Extremität still (Forest). Besonders wichtig ist, daß in einer Reihe von Fällen der Tremor halbseitig war (Zappert III, Crozer Griffith, Schneider II) oder halbseitig stärker ausgeprägt war. In diesen Fällen fand sich regelmäßig eine deutliche Reflexsteigerung auf der stärker befallenen Seite (Zappert II, Schneider I).

Konstant ist die Beobachtung, daß eine deutliche Verschlimmerung des Tremors erfolgt bei Gemütsbewegungen, Erregungen, Schreien, oder sogar, wie im Fall Rombach, durch „Laute in der Umgebung". Bemerkenswert ist noch, daß der Tremor, der beim Erwachen nur manchmal halbseitig auftritt, wie bei

meinem Fall II, bei Erregung sofort auch die andere Seite ergreift. Auch Extremitäten, die im Beginn der Erkrankung vom Tremor befallen waren, in der Rekonvaleszenz jedoch keinerlei Spuren von Tremor mehr zeigten, können bei Erregungen, besonders im Anfangsstadium der Besserung, wieder von ihm ergriffen werden. Aehnliche Verhältnisse kommen auch bei intendierten Bewegungen vor. Ob bei aktiven, willkürlichen Bewegungen immer eine Steigerung des Zitterns auftritt, ist nicht ganz sicher (Hüssy I), jedoch ist in mehreren Fällen darüber berichtet (Durante III), gewöhnlich wird die Amplitude des Tremors größer.

Im Schlafe, der in der ersten Zeit des Leidens gewöhnlich etwas unruhig ist, ist ein starkes Zurückgehen des Tremors die Regel, auch in schweren Fällen; selbst in leichten Fällen pflegt er in den ersten Krankheitstagen auch im Schlafe nicht ganz zu fehlen. Gewöhnlich ist es das erste Zeichen der Besserung, wenn der Tremor im Schlafe ganz schwindet. Beim Erwachen, meistens jedoch schon im Halbschlummer verstärken sich, bezw. beginnen die Tremorerscheinungen sofort wieder.

Die aktiven Bewegungen in den vom Tremor befallenen Extremitäten sind gewöhnlich möglich, jedoch gehen sie in manchen Fällen (Schneider I) mit deutlicher Ataxie einher, die den ganzen Bewegungen etwas Unbeholfenes, Steifes gibt. Deswegen schonen jedoch die Kinder die Extremität nicht. Auch eine gewisse Rigidität ist mehrfach erwähnt.

Bei passiven Bewegungen bemerkt man sehr oft leichte Spasmen in den Muskeln, die auch in den fast immer lebhaften oder gesteigerten Patellarreflexen zutage treten. Die Hypertonie gehört auch meines Erachtens zu den wichtigsten Erscheinungen des Leidens. In meinem Fall I wurde auch deutliche Fle-

xibilitas cerea beobachtet. Ob dieser Befund zum Krankheitsbilde gehört, ist schwer zu beurteilen. Kommt er ja doch auch sonst gelegentlich bei Kindern, speziell Rachitikern zur Beobachtung (Epstein, Thiemich, Hecker). Auch unser Patient ist ziemlich schwer rachitisch. Immerhin ist auffallend, daß das Symptom nicht nur so ausgeprägt vorhanden ist, sondern auch trotz Besserung der Rachitis mehrere Wochen lang beobachtet wird.

Ausgesprochene Paresen kommen ziemlich selten vor. Nur im Fall Zappert III bestand eine linksseitige spastische Hemiplegie, ebenso im Fall Cornelia de Lange I.

Wenn ich auf die einzelnen Extremitäten kurz eingehen darf, so findet man bei der oberen den ganzen Arm oder auch nur die Hände und Finger in fortwährend zitternden Bewegungen. In meinem Fall I ist der Oberarm stark an den Thorax angepreßt, dabei sind die Schultern hochgezogen, während der Unterarm in ununterbrochener Pro- und Supinationsbewegung, Beugung und Streckung sich befindet. Dabei nehmen die Hände typische Pfötchenstellung ein, die Finger führen kontinuierlich Pillendrehbewegungen aus. Im Stadium der Besserung wird die Hand zur Faust geballt und ulnarflektiert, ebenso in meinem Fall II.

Der Tremor der unteren Extremität tritt manchmal im Vergleich zur oberen weniger in den Vordergrund weil es sich hier oft weniger um einen ausgesprochenen Tremor, sondern mehr um Spasmen handelt, die sich in deutlichem Unvermögen zu gehen oder in ataktischem Gang mit Nachschleifen des Beines kennzeichnet (Zappert IV). Oft überdauert dieser Zustand den eigentlichen Tremor.

Der Tremor des Rumpfes charakterisiert sich durch ruckweises Erschüttern desselben von einer

Seite nach der andern, tritt im allgemeinen nicht zu häufig auf.

Beim Tremor des Kopfes ist zu beachten, ob er nicht sekundär durch die Erschütterungen des Rumpfes mitbewegt wird, was jedoch leicht bei fixiertem Oberkörper, manchmal auch schon im Liegen entschieden werden kann. Der Kopftremor kommt ziemlich oft zur Beobachtung und äußert sich gewöhnlich in Schüttel- und Nickbewegungen. Besondere Beachtung verdient die Haltung des Kopfes in meinen beiden Fällen. Am auffallendsten war sie im Fall I während der ganzen Dauer der Erkrankung. Der Kopf war nach rechts geneigt, der rechten Schulter genähert, das Gesicht leicht nach links gedreht, das Kinn etwas erhoben. Auf der beigegebenen Abbildung ist die Kopfhaltung gut zu erkennen. Aehnlich, wenn auch weniger ausgesprochen, war die Kopfhaltung auch im Fall II. In beiden Fällen war der Tremor rechts stärker ausgeprägt, so daß also der Kopf nach der Seite des Tremors geneigt war. Man könnte daran denken, zur Erklärung eine spastische Kontraktur der Halsmuskeln anzunehmen. Es bestand ja eine Hypertonie auf der Seite des Tremors. Diese Hypertonie war aber nur gering und an den Halsmuskeln keineswegs besonders ausgesprochen; man wird wohl richtiger gehen, hier eine Zwangshaltung des Kopfes anzunehmen, wie man sie auch bei gewissen Hirnaffektionen, besonders Kleinhirntumoren in neuerer Zeit mehrfach beschrieben hat. Auch die Haltung des rechten Armes, die auf der Abbildung gut zu sehen ist, trug durchaus den Charakter einer Zwangshaltung, nicht den einer spastischen Kontraktur.

Bei anderen Autoren finden wir die von uns beobachtete Kopfhaltung nicht erwähnt, während mehr-

fach von Opisthotonus ohne Nackensteife die Rede ist (Zappert III, Henoch, Hüssy I und II).

Die Sehnenreflexe sind in den meisten Fällen lebhaft, entsprechend dem Hypertonus. Raffaeli (I und IV) und Durante (II und IV) haben mehr oder minder leichtere Kontrakturstellungen beobachtet. Bei halbseitiger Lokalisation oder halbseitigen Steigerung des Tremors waren auch auf der befallenen Seite die Reflexe deutlich erhöht Schneider I). Babinski war in meinem Fall I negativ.

Die cerebralen Nerven sind meistens von der Erkrankung verschont. Am öftesten ist der Facialis noch beteiligt. In meinem Fall II war der ganze rechte Facialis, auch oberer Ast, affiziert, es bestanden andauernde Zuckungen, wie sie auch im Fall Sotow, jedoch viel rascher, beschrieben sind („ständige fibrilläre Zuckungen in Gesichts- und Lidmuskeln").

Facialisparese (unterer Ast) leichten Grades wird im Fall Zappert II erwähnt. Hüssy berichtet in Fall II über einen kurz bestehenden Strabismus convergens, ebenso Raffaeli II.

Nystagmus ist 5mal beobachtet worden (Raffaeli II, IV, Zappert IV, Rombach, Fromm).

Pupillen waren überall normal, wo untersucht wurde.

Ueber die Stimme bemerkt Henoch, daß sie „meckernd" war, auch in meinem Fall I ist sie sehr durchdringend und setzt eigentümlich ab. Gesichtsausdruck hat in meinem Fall I etwas Maskenartiges.

Das psychische Verhalten ist im allgemeinen wenig beeinflußt. Bewußtseinstrübung war in keinem Falle vorhanden, außer im Falle Clopatt. Manchmal sind die Kinder, besonders am Anfang,

sehr unruhig, schreien viel, jammern, jedoch auch das Gegenteil ist der Fall, wie mein Fall I beweist. Hier ist Patient ganz vergnügt, lacht, spielt, hat guten Appetit. Ueber leichte Unaufmerksamkeit im Vergleich zu früher berichtet Hüssy (II).

Bemerkenswert ist ferner noch, daß auch trotz der Erkrankung die körperliche Entwicklung gute Fortschritte macht (Schneider I und II).

Was den Verlauf bezw. die Besserung des Tremors anbetrifft, so hört er gewöhnlich zuerst im Schlafe auf, allmählich wird er, wenn er beide Seiten befallen hat, besonders bei einseitiger Steigerung, halbseitig; schließlich treten tremorfreie Intervalle auf. Zuletzt ist in der Ruhe kaum noch etwas von Tremor zu bemerken, nur Aufregungen, manchmal auch intendierte Bewegungen bewirken ein Aufflackern desselben. Bestehen Gehstörungen, so überdauern sie gewöhnlich das Tremorstadium. Atypische Kopfhaltung, Nystagmus, auch Facialiszuckungen gehen manchmal sehr langsam zurück (Rombach, Schneider I und II). Rezidiv wurde nur im Fall Cornelia de Lange I beobachtet, wo nach 8 Tagen der Tremor schwindet, jedoch nach 14 Tagen wieder auftritt ohne irgendwelchen Anlaß, und zwar noch kombiniert mit einer Hemiplegie. Bei dem gleichen Kind rezidivierte der Tremor 3 Monate später im Anschluß an Morbillen ein zweites Mal.

Ueber die Frage, inwieweit Infektionskrankheiten oder Darmkatarrhe das Leiden beeinflussen können, liegen 7 Beobachtungen vor. Durante II und Raffeali I berichten, daß der Tremor an Intensität abnahm bei Besserung des bestehenden Darmleidens. Aehnliche Beobachtung macht auch Cornelia de Lange II, bei dem im Fall II die Heilung des Tremors mit der Heilung des Darmkatarrhes Hand in Hand ging. In meinem Fall I hatte eine

akute Dyspepsie, im Fall II eine Angina, im Fall Forest eine Grippeinfektion keinerlei Einfluß auf den Tremor.

Die Morbillen bewirkten in einem Falle (Cornelia de Lange I) ein kurzdauerndes Rezidiv des bereits vor 3 Monaten zur Heilung gekommenen Leidens; in einem anderen Fall dagegen (Hüssy II) hört der bereits fast geschwundene Tremor im Verlauf einer Masernerkrankung vollständig auf.

Zu den wesentlichen Merkmalen des Krankheitsbildes gehört jedenfalls, daß nach verhältnismäßig kurzer Zeit völlige Heilung, und zwar in den meisten Fällen ohne jeglichen geistigen Defekt eintritt. Nur in 2 Fällen (Hüssy I, Zappert III) wird von Schwachsinn berichtet. Die Heilungsdauer des Tremors ist sehr verschieden und schwankt zwischen 14 Tagen und 3 Monaten, meistens jedoch tritt schon nach 3—4 Wochen völlige Heilung ein.

Die Angaben über Temperaturen im Anfang des Leidens sind sehr dürftig. Bei 6 Kindern sind Temperaturen zwischen 37,6—40,0 gemessen worden, meines Erachtens sind sehr viele von den febrilen Temperaturen durch die oft noch bestehenden Pneumoniereste, Bronchitiden, Verdauungsstörungen bedingt, während Zappert leichtes Fieber zum Krankheitsbild gehörig erachtet. Meistens bestand ja nur leichtes Fieber bis 37,8. In 3 Fällen ist nur „Fieber“ bemerkt. Nur im Fall Rombach und Clopatt ist das Fehlen von Temperatursteigerung besonders betont. In meinem Fall I waren die gelegentlich beobachteten subfebrilen Temperaturen sicher durch die gleichzeitig vorhandenen eitrigen Hautaffektionen bedingt. Ebenso gelagert ist Fall II, der vom ersten Erkrankungstage in Beobachtung war. Auch hier ist nur am fünften Krankheitstage eine Temperatur von

37,5 verzeichnet, sonst während 11 Tagen immer Temperaturen unter 37,0.

Auf Tetanie wurde in 11 Fällen untersucht und in 4 positive Befunde erhoben. 3 Fälle stammen von Durante, 1 Fall von Raffaeli. In sämtlichen 7 in der deutschen Literatur angegebenen und auf Tetanie untersuchten Fällen ergab sich keinerlei Anhaltspunkt dafür, nur Zappert gibt bei Fall 1 neben negativem Facialisphänomen und negativem Trousseau eine anodische Uebererregbarkeit an, deren pathognostische Bedeutung für die Tetaniediagnose vorerst ja noch strittig ist. In meinem Fall I war Facialisphänomen negativ, auch die galvanische Untersuchung ergab normale Werte.

Lumbalpunktion wurde nur in 3 Fällen gemacht (Raffaeli I, Zappert I, Schneider II). Immer wurde klarer Liquor gefunden. Kein pathologischer Befund. In meinem Fall II bestand keinerlei Drucksteigerung, Fontanelle war nicht vorgewölbt.

Pirquetsche Kutanreaktion wurde in meinen beiden Fällen mit negativem Erfolg gemacht.

Blutuntersuchungen liegen 3 vor; Durante I findet keine Leukozytose im Gegensatz zu Raffaeli und Zappert I. Zappert erwähnt neben Leukozytose ein Ueberwiegen der mononukleären Elemente.

Augenhintergrund wurde in der Regel normal befunden (Rombach, Hüssy I, Schneider I). Cornelia de Lange findet im Fall II leichte Hyperämie von Retina und Nervus opticus.

Als Zufall darf es vielleicht gelten, daß kein einziger Fall bisher aus der französischen Literatur bekannt geworden ist; die italienischen Beobachtungen beweisen, daß die romanische Rasse von dem Leiden nicht verschont wird.

PATHOLOGISCHE ANATOMIE.

Bisher ist kein einziger Fall von cerebralem Tremor zur Sektion gekommen.

AETIOLOGIE

Aetiologisch kommen bei dem Leiden, wie aus der Tabelle gut ersichtlich ist, hauptsächlich Erkrankungen des Verdaudauungs- und Respirationsapparates in Betracht. In 5 Fällen sind entweder gar keine oder nur ganz nebensächliche Erkrankungen angegeben. In 50% liegen Angaben über kurz vorhergangene Respirationskrankheiten, in 46% über Verdauungsstörungen auf. In 6 Fällen bestanden zugleich Erkrankungen der Luftwege und des Verdauungskanales. Unter den Erkrankungen der Luftwege ist die Pneumonie am häufigsten (50%). Auffallend häufig findet man auch Morbillen (12,5%). Nur in 1 Falle sind Varizellen angegeben. Nach der Annahme der meisten Autoren handelt es sich um eine toxisch-infektiöse Schädigung. Wie Zappert annimmt, handelt es sich nicht um ein primäres, sondern um ein sekundäres Leiden, für dessen Zustandekommen eine gewisse Inkubationszeit notwendig ist, die in den meisten Fällen 2—4 Wochen beträgt. Ob neuropathische Belastung irgendwelchen Einfluß hat, konnte ich nicht feststellen, da nur in 2 Fällen (Sotow, Forest) angegeben war, daß keinerlei nervöse Belastung vorliegt. In einem Fall (Rombach) ist Potatorium des Vaters erwähnt.

PATHOGENESE.

Am schwierigsten ist die Frage nach der Pathogenese, dem eigentlichen Wesen unseres Leidens, zu beantworten. Ich kann mich im großen und ganzen hier den Ausführungen von Zappert anschließen.

Da Sektionsbefunde nicht vorliegen, fehlt der Diskussion bisher leider die wichtigste Grundlage, und wir sind genötigt, rein klinische Argumente ins Feld zu führen.

Die von Durante vertretene Anschauung, daß wir es mit einer besonderen Erscheinungsform der Tetanie zu tun haben, kann als erledigt gelten, da die meisten Fälle der letzten Jahre bei genauer Untersuchung sich als frei von Tetaniesymptomen erwiesen.

So handelt es sich im wesentlichen um die Entscheidung der Frage, ob wir es mit einer reinen Neurose zu tun haben oder mit einer organischen cerebralen Erkrankung. Wir möchten uns mit Griffith, Hüssy und Zappert für die organische Natur des Leidens aussprechen. Mit Recht betont Zappert allerdings, daß die Grenzen zwischen organischen und funktionellen Nervenleiden nicht ganz scharf zu ziehen sind, und verweist auf das Beispiel der Chorea minor, die zwar noch als funktionelles Leiden gilt, bei der aber eine toxische oder infektiös-toxische Schädigung gewisser Hirnteile kaum bezweifelt werden kann.

Unser Leiden könnte ähnlich wie die Chorea auf toxische oder toxisch-infektiöse Schädigung von Teilen des Zentralnervensystems zurückgeführt werden; es ließe sich die völlige Ausheilung der meisten Fälle auf diese Weise am ehesten erklären. Immerhin muß betont werden, daß in zwei Fällen (Hüssy und Zappert) die geistigen Fähigkeiten eine schwere und dauernde Schädigung erlitten.

Zu den Begleitsymptomen des Tremors, die auf seine cerebrale Natur hinweisen, gehören die halbseitige Hypertonie und Reflexsteigerung bei den halbseitig ausgeprägteren Fällen, die vorübergehenden Lähmungssymptome (Hemiplegie bei Zappert III, Cornelia de Lange I), der Nystagmus in den Fäl-

len von Raffaeli, Zappert IV, Rombach, Fromm.

Ich möchte auch die Zwangshaltung des Kopfes und Armes dazu rechnen, die in meinen Fällen oben eingehender besprochen ist.

Hüssy und Zappert weisen darauf hin, daß Fälle von sicher organischen Hirnerkrankungen bekannt sind, in denen ein ganz ähnlicher Tremor und überhaupt ein ganz ähnliches Krankheitsbild zur Entwicklung kommt. Speziell Zappert teilt eine ganze Reihe von eigenen Beobachtungen mit, in denen Hirntumoren (Tuberkel) ganz ähnliche Krankheitsbilder erzeugt hatten, außerdem 3 Fälle, die als akute Encephalitis aufgefaßt werden müssen, sich von unseren Fällen aber durch den stürmischen, hochfebrilen, mit Bewußtseinsstörung einhergehenden Beginn, sowie durch die schweren Dauerschädigungen unterscheiden.

In den letzten Jahren ist von englischen Autoren eine größere Zahl derartiger Fälle beschrieben worden, die sich noch dadurch ganz erheblich mehr an unsere Krankheit annähern, daß in einem Teile der Fälle auch völlige Heilung eintrat. 3 Fälle sind von Poynton, 6 Fälle von Miller beschrieben (1 Fall von Miller ist mit einem Poyntonschen Falle identisch).

Kurz zusammenfassend, läßt sich über diese Fälle sagen, daß es sich stets um ein plötzlich einsetzendes, meist febriles, mit Sopor oder völligem Bewußtseinsverlust einhergehendes, akutes Anfangsstadium handelte, an das sich ein universeller oder halbseitiger Tremor anschloß, der an Paralysis agitans erinnerte und mit Hypertonie und Reflexsteigerung verbunden war. Daneben kamen allerdings in einigen Fällen schwere sonstige Schädigungen vor, Hemi-

paresen, Hirnnervenlähmungen, eine schlaffe Dauerlähmung des rechten Armes, ataktische Erscheinungen, schwere dauernde Intelligenzschädigung mit epileptoiden Konvulsionen.

In mehreren Fällen wurde genau die gleiche Zwangshaltung des Kopfes beobachtet, die meine beiden Fälle gezeigt hatten. Die Patienten von Poynton und Miller gehörten größtenteils auch dem 2. Lebensjahre an, einige waren aber auch älter (das älteste $5^1/_4$ Jahr alt).

Miller sucht über die Lokalisation der Hirnschädigung in seinen Fällen ins klare zu kommen. Er meint, man dürfe die Fälle nicht als cerebellare Encephalitis auffassen; der Tremor und die Hypertonie sprächen gegen diese Lokalisation. Er vermutet vielmehr eine Schädigung der cerebello-rubro-spinalen Bahn.

Hier wäre also auch für unsere Fälle der Sitz der Hirnläsion zu suchen, wenn die Millersche Annahme zu Recht besteht; einen Sektionsbefund vermag auch Miller nicht zur Stütze seiner Ansicht beizubringen.

Meinem Chef, Herrn Priv.-Doz. Dr. Ibrahim, möchte ich für die Erlaubnis zur Publikation der Fälle, Herrn Geheimrat v. Bauer für die gütige Uebernahme des Referates meinen wärmsten Dank aussprechen.

* * *

Nr.	Autor	Alter Mon.	Geschl.	Vorhergehende oder gleichzeitige Erkrankung	Temp.	Artund Ausdehnung des Tremors	Kopfhaltung	Begleiterscheinung. von seiten d. Nervensystems. Reflexe, TetanieLumbalp.etc.	Dauer des Tremors	Endausgang
1	Crozer Griffith	18	m.	Vorhergehend Abmagerung. Während der Krankheit Husten. Colitis	bis 39,4°	Langsam sich entwickelnder Tremor der linken Seite		Linksseit. Hyperton. d. Armes, keine deutliche Parese. Unvermögen zu gehen, spät. cerebral. Krankheitsbild. Gr. Schwäche. Unregelmässig. Puls. Augen nach aufwärts	3 Monate	Völlige Heilung, zuletzt Schwinden d. Neigung zu Kontraktion im l. Arm
2	Rotch	15	?	Schwäche, körperlich u. geistig. Rückgang, Darmstörung		Tremor		Sprachverlust. Idiotisches Aussehen und Benehmen		Heilung
3	Sotow	11	m.	Vor 4 Wochen Morbillen		Tremor der Extr. u. d. Kopfes, der im Schlaf kaum bemerkt wird. In der Ruhe beständ. fibrill. Zuckungen im Fac.		Steigerg. d. Reflexe. Hypertonie d. r. o. Extremit. Schwäche in den Beinen	3 Mon. Nach 4Woch. nachts nur Zuck. im Fac. Leichter Tr. d. Kopf. u. bes. in Händ. und Fingern 14 Tage	Heilung
4	Henoch	15	m.	Vor 4 Wochen Pneumonie		Ständiger Tremor d. Hände, Füsse und des Kopfes. Meckernde Stimme	Nach rückwärts gehalten	Subj. Wohlbefinden		Heilung

Nr.	Autor	Alter Mon.	Geschl.	Vorhergehende oder gleichzeitige Erkrankung	Temp.	Art und Ausdehnung des Tremors	Kopfhaltung	Begleiterscheinung. von seiten d. Nervensystems. Reflexe, Tetanie Lumbalp. usw.	Dauer des Tremors	Endausgang
5	Durante I	20	m.	Seit Wochen fieberh. Darmerschein., dann Bronchopneumonie	bis 40°	Tremor des ganzen Körpers, namentlich an den Extremitäten, manchmal klonische Zuckungen		Rigidität u. Spasmen d. Extr., bes. Beine. Keine Leucocytose.	14 Tage	† an Pneumonie
6	Durante II	18	m.	Darmstör. seit längerer Zeit		Tremor bes. d. Arme, weniger d. Kopfes und d. Beine. Nackenmuskulatur rigide. Arme halbgebeugt		Tetaniesympt.	Wenige Wochen	Völlige Heilung
7	Durante III	19	m.	Darmstör. vor 14 Tagen. Eklampt. Anf.		Tremor d. Arme, bei Ruhe geringer, bei Bewegungen sich steigernd		Tetaniesympt.	Einige Zeit	Heilung
8	Durante IV	18	w.	Dysent. Darmstör.		Tremor d. Arme u. d. Kopfes, bei Beweg. gesteigert. Kontraktur der Arme		Tetaniesympt.	Kurze Zeit	Heilung
9	Hüssy I	14	m.	Vor 4 Wochen Masern	37,9°	Bald klein, bald grobschläg. Trem. d. Extr. Keine Steigerung bei intendierten Beweg.	Opisthotonus	Lebhafte Reflexe. Rechtsseitiger Fussclonus.	Nach 3 Woch. nur mehr rechtsseitig. 3 Monate	Hemmung der psych. Entwicklung n. 3 Jahren

10	Hüssy II	12	m.	Vor 14 Tagen Pneumonie. Otitis med. purul. acut.	bis 38,9°	Grobschläg., kontin. Tremor (anfangs auch im Schlaf) d. Arme, weniger der Beine. Mitbewegung von Rumpf und Kopf	Opisthotonus	Keine Reflexsteiger. Zeitweilig Strabismus convergens. Anfangs unruhiger Schlaf	2 Mon. Allmähliche Abnahme, schl. nur mehr bei Erreg. u. beim Einschlafen i. d. r. Extr.	Heilung. Nach 4 Mon. keine psych. Hemmung
11	Raffaeli I	14	w.	Darmkatarrh. Bronchitis	Fieber	Kleinwelliger Tremor des ganzen Körpers, namentl. d. Extrem. r. in leichter Kontrakturstellung		Keine Tetanie. Leukocytose. Lumbalflüssigkeit normal	3 Monate.	Heilung.
12	Raffaeli II	8	w.	Darmkatarrh vor 4 Wochen. Bronchitis		Tremor des ganzen Körpers, besonders Kopf und Arme		Nystagmus Strabismus. Keine Tetanie	7 Wochen	Heilung
13	Raffaeli III	11½	m.	Vor 6 Wochen Bronchitis. Ot. med. pur. Dyspepsie		Kleinwellig. Tremor der Arme, Beine u. des Kopfes	Geringe Nackensteife	Keine Tetanie	4 Wochen	Heilung
14	Raffaeli IV	9	w.	Vor 4 Wochen Bronchitis. Ot. med. pur. Dyspepsie		Kleinwellig. Tremor d. ganzen Körpers. Geringe Kontraktur der Arme		Facialphänomen. Nystagmus	6 Wochen	Heilung
15	Clopatt	15	m.	Stomatitis aphthosa	Kein Fieber	Tremor zuerst des Kopfes, dann Arme und Beine, später vorübergehend linker Arm		Anfangs Trübung des Sensoriums	3 Wochen	Heilung

Nr.	Autor	Alter Mon.	Geschl.	Vorhergehende oder gleichzeitige Erkrankung	Temp.	Art und Ausdehnung des Tremors	Kopfhaltung	Begleiterscheinung. von seiten d. Nervensystems. Reflexe, Tetanie, Lumbalp. usw.	Dauer des Tremors	Endausgang
16	Fromm	12	w.			Tremor des Kopfes und der Arme		Nystagmus. Plantarflexion der Zehen	Mehrere Wochen	Heilung
17	Cornelia de Lange I	15	m.	Vor einigen Tagen Bronchitis	Fieber	Tremor d. g. Körpers, Nachts geringer, bei Tag Zeiten d. Ruhe. Nach 1 Woche kein Tremor mehr. 14 Tg. Recidiv m. l. Hemiplegie. Steigerung des Tremors l.			3 Monate bez. 6 Monate 2 mal Recidiv	Heilung
18	Cornelia de Lange II	24	m.	Längerdauernde Verdauungsstörung	Fieber			Augenhintergrund leichte Rötung der Retina und Nervus opticus		Heilung
19	Rombach	5½	m.	Ekzem Beginn mit Erbrechen	Kein Fieber	Grobschläg. Tremor des Kopfes und der Extremitäten, intermittierend, schwind. nachts nicht ganz	Nackensteife angedeutet	Facialisparese rechts sehr leichten Grades. Nystagmus. Reflexe normal. Augenhintergrund normal. Trousseau: neg. Fac. ph. neg.	4 Wochen zuletzt schwindet Nystagmus	Heilung
20	Forest	10	m.	Vor 14 Tagen Varicellen	Fieber	Tremor des ganzen Körpers, im Schlafe nur links, bei Tag intermittierend		Leichte Spasmen. Lebhafte Reflexe. Norm. elektr. Werte	3 Wochen	Heilung

21	Zappert	10	m.	Auffallende Unruhe	bis 37,8°	Grobschläg. Tremor des Kopfes, Arme u. Beine, anfangs auch im Schlaf		Anfangs starke Unruhe. Reflexsteigerg. Lumbalpunct. o. B. Fac. phän. negat. Anod. Uebererregb. Pirquet neg. Leukocytose	3 Wochen	Heilung
22	Zappert II	15	w.	Vor 3 Wochen Pneumonie ?		Tremor des ganzen Körp., auch Rumpf. Links stärker. Auch im Schlaf Tremor.		Angebl. n. Schreck. Keine Spasmen. Sehnenreflexe lebhaft		?
23	Zappert III	24	m.	Vor 3 Wochen Pneumonie	bis 37,6°	Grobschl. Tremor d. l. Armes u. Beines, später l. spast. Hemiplegie (auch L Facialis unterer Ast)	Opisthotonus	Starke Unruhe, Schlaflosigkeit, Schmerzäusserung anfangs. Reflexe erhöht	3 Wochen	Heilung
24	Zappert IV	24	w.	Wurstvergiftung am Tag zuvor		Tremor d. Kopfes u. Extremit., Ataxie, starke Spasmen, Reflexsteigerung links stärker. Gehunverm.		Anfangs Erbrechen. Nystagmus. Anfallsweise Unruhe	ca. 3 Monate	Völlige Gehfähigkeit nach 1 Jahr. Schwachsinn
25	Schneider I	19	m.	Vor 3 Wochen Pneumonie	bis 37,7°	Grobschl. Tremor der Extr. u. d. Rumpfes, anfangs auch im Schlaf. Von Anfang an rechts stärker. Rechte Hand Pfötchenstellung	Kopf nach rechts geneigt gehalten, Gesicht n. links	Rechtss. Hypertonie u. leichte Ataxie im r. Arm. Fac. phän. neg. Elektr. Werte: norm. Pirquet neg. Augenhintergrund o. B.	3 Monate	Heilung

Nr.	Autor	Alter Mon.	Geschl.	Vorhergehende oder gleichzeitige Erkrankung	Temp.	Art und Ausdehnung des Tremors	Kopfhaltung	Begleiterscheinung. von seiten d. Nervensystems. Reflexe, Tetanie, Lumbalp. usw.	Dauer des Tremors	Endausgang
26	Schneider II	10	w.	Vor 4 Wochen Morbillen	bis 37,5°	Grobschläg. Tremor des Kopfes u. sämtl. Extremitäten, bald nur rechtsseitig. Zuckung im ganzen Facialis.	Kopf nach rechts geneigt. Keine Nackensteife.	Anfangs Unruhe. Reflexsteigerung. Keine Spasmen. Starrer Blick. Kein Nystagmus. Lumbalpunkt.: o. B.	8 Wochen. Nach 4 Woch. Tremor geheilt, nach weiteren 4 W. Facialiszuck. geheilt.	Heilung.

Die Fälle von Fede und Comba lagen mir nur in so kurzgefasstem Referat vor, dass ich sie nicht mitberücksichtigen konnte.

Literatur.

Crozer Griffith: Two Cases of unilateral Tremor occuring in Children Arch. of Pediatrics XIV 1897.

T. M. Rotch und Emmett Holt: Diskussion zu obigem Vortrag.

otow: „Komplikationen bei Masern". Jahrbuch für Kinderheilkunde I. Band, 1899.

Durante: Forme cliniche die tetania infantile. Jl Tremore nei Bambini. La Pediatria X 1902.

Hennoch: Lehrbuch der Kinderheilkunde.

Hüssy: Ueber Tremor bei Kindern. Monatsschrift für Kinderheilkunde III 1904/05.

Fede: Italienische Gesellschaft für Kinderheilkunde. Versammlung in Neapel Mai 1904. Ref. la Pediatria 1904, S. 606.

Fede: Italienische Gesellsch. für Kinderheilk. April 1906. Ref. Monatsschr. f. Kinderheilk. Bd. 5, S. 250.

Giovanni Raffaeli: Del Tremore des lattanti. La Pediatria XIII. 1905.

Arthur Clopatt: Ueber einen Fall von Tremor bei einem Kinde. Finska läkaresällsk. Hdb. Bd. I. Ref. Nord. Med Ark. 1908 II 10.

Poynton: Some unusual sequels of Convulsive Seizures in Childhood. Lancet 31. Okt. 1908. II 1291. Ref. Jahrbuch für Kinderheilk. 21. Band, Heft 1, S. 111.

Fromm: Akute transitorische Neurose. Jahrb. f. Kinderheilkunde Bd. 17, Heft 4, S 477.

Cornelia de Lange: Akuter cerebraler Tremor bei jungen Kindern. Weekblad. Nederl. Tydschrift von Geneeskunde 1909. Deel II Nr. 13. Ref. Jahrb. f. Kinderh. Bd. 20, H. 6, S. 787.

Reginald Miller: On certain cases of acute tremor occuring in children. (Brain Vol. XXXII 1909, S. 54.)

Rombach: Akuter cerebraler Tremor bei jungen Kindern. Weekblad Tydschrift von Geneeskunde 1910 Nr. 9 I. Ref. Jahrb. für Kinderheilkunde Bd. 22, Heft 1, S. 111.

Forest: Akuter cerebraler Tremor des Kindesalters. Monatsschr. für Kinderheilk. Bd. VIII, Heft 2, S. 84.

Zappert: Ueber akuten cerebralen Tremor im frühen Kindesalter. Monatsschrift für Kinderheilkunde, Bd. VIII Nr. 3, S. 133.

Salzberger: Akuter Tremor. Jahrbuch für Kinderheilkunde, Band 21, Heft 2, S. 228.

Comba: Ref. Monatsschr. f. Kinderheilkunde, Bd. 5, S. 250.

Lebenslauf.

Ich, Franz Xaver Schneider, bin geboren am 2. Juli 1885 zu Traunstein als Sohn des damaligen Reallehrers, jetzigen Oberstudienrates Rektor Schneider in Passau. In den Jahren 1895—1904 besuchte ich das Gymnasium zu Passau, das ich auch im Juli 1904 absolvierte. Im Herbst 1904 bezog ich die Universität München und widmete mich dem Studium der Medizin. Während meiner ganzen Studienzeit blieb ich in München, bestand im Mai 1907 die ärztliche Vorprüfung und am 3. Januar 1910 die ärztliche Staatsprüfung an der Universität München. Während meines ganzen praktischen Jahres war ich im Gisela-Kinderspital München bei Herrn Privatdozent Dr. J. Ibrahim, wo ich auch seit 1. März 1911 als Assistenzarzt tätig bin.